

# Item 106 : Tuberculose

---

**COFER, Collège Français des Enseignants en Rhumatologie**

**Date de création du document    2010-2011**

## Table des matières

ENC :.....	3
SPECIFIQUE :.....	3
I Définition.....	3
II Epidémiologie, physiopathologie.....	3
III Quand faut-il évoquer le diagnostic ?.....	4
III.1 Arguments cliniques.....	4
III.1.1 Monoarthrite subaiguë ou chronique.....	4
III.1.2 Spondylite ou spondylodiscite (mal de Pott).....	4
III.1.3 Ostéite.....	4
III.2 Arguments biologiques.....	4
III.3 Arguments d'imagerie.....	4
III.3.1 Radiographies.....	4
III.3.2 Scintigraphie au technétium.....	5
III.3.3 Tomodensitométrie.....	5
III.3.4 IRM.....	5
IV Comment faire le diagnostic ?.....	6
V Pronostic et surveillance.....	7
VI Traitement.....	7

## OBJECTIFS

ENC :

- Diagnostiquer une tuberculose thoracique et connaître les localisations extrathoraciques.
- Argumenter l'attitude thérapeutique et planifier le suivi du patient.

SPECIFIQUE :

- Connaître les arguments cliniques, biologiques, radiologiques (radiographies standards, scanner et/ou IRM), bactériologiques et histologiques permettant de porter le diagnostic de tuberculose.
- Connaître les spécificités cliniques et radiologiques de la tuberculose ostéoarticulaire (mal de Pott, coxalgie et tumeur blanche du genou).
- Connaître les complications neurologiques possibles d'une spondylodiscite tuberculeuse ; savoir les rechercher et les prévenir (compressions radiculaires et/ou médullaires).
- Connaître l'épidémiologie de la tuberculose.
- Connaître les risques de tuberculose au cours des traitements rhumatologiques.

## I DÉFINITION

---

La tuberculose ostéoarticulaire correspond aux localisations osseuses et articulaires de la maladie tuberculeuse.

## II EPIDÉMIOLOGIE, PHYSIOPATHOLOGIE

---

La tuberculose ostéoarticulaire représente 3 à 5 % des tuberculoses. Son épidémiologie évolue parallèlement à celle de la tuberculose en général : sa fréquence est en diminution constante dans les pays industrialisés depuis 50 ans. On a cependant pu évoquer une recrudescence de la maladie au cours de la dernière décennie, en particulier dans des populations à risques : immigrés venant de zones d'endémie tuberculeuse, sujets immunodéprimés.

## III QUAND FAUT-IL ÉVOQUER LE DIAGNOSTIC ?

---

### III.1 ARGUMENTS CLINIQUES

Le syndrome infectieux est discret et peut être absent.

L'altération de l'état général, l'asthénie, l'amaigrissement et les sueurs nocturnes peuvent être très marqués dans les formes tardives. Le terrain favorisant, un antécédent de tuberculose, la notion de contagion sont des éléments d'orientation très importants.

#### III.1.1 Monoarthrite subaiguë ou chronique

Elles affectent le plus souvent le genou ou la hanche. L'évolution est volontiers torpide. Les signes inflammatoires locaux sont discrets ou absents. On parle souvent de « tumeur blanche du genou » ou de « coxalgie » à la hanche. La clinique est superposable à celui d'une monoarthrite subaiguë dans le cadre d'un rhumatisme inflammatoire.

#### III.1.2 Spondylite ou spondylodiscite (mal de Pott)

On parle de spondylite lorsque l'infection se développe au centre d'un corps vertébral, et de spondylodiscite (mal de Pott) lorsque l'atteinte vertébrale initiale s'étend au disque intervertébral voire à la vertèbre adjacente. Elles affectent, le plus souvent, le rachis thoracique, plus rarement le rachis cervical ou lombaire. Les douleurs, d'intensité modérée, s'aggravent progressivement, parallèlement à l'altération de l'état général. Les compressions neurologiques sont liées à des abcès intra- ou périrachidiens.

#### III.1.3 Ostéite

Elle siège volontiers à la diaphyse des os longs, sur une phalange, un calcaneum. L'ostéite est responsable de douleurs, parfois d'un épaissement osseux palpable, ou d'un abcès froid dans les parties molles adjacentes. Des fistules peuvent se voir dans les formes tardives.

### III.2 ARGUMENTS BIOLOGIQUES

L'hémogramme est souvent normal. La VS et la CRP sont modérément élevées le plus souvent et peuvent être normales.

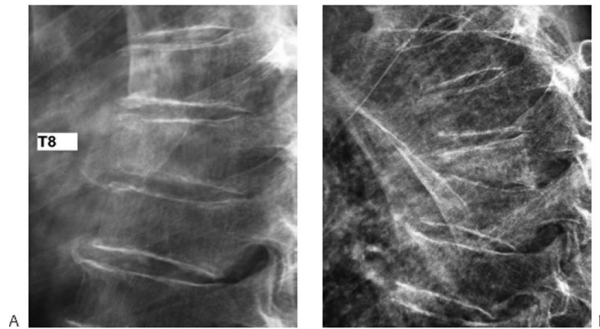
### III.3 ARGUMENTS D'IMAGERIE

#### III.3.1 Radiographies

Les signes radiologiques sont souvent tardifs :

- une spondylite peut prendre l'aspect d'une condensation diffuse du corps vertébral (« vertèbre ivoire »), d'une lésion ostéolytique d'un corps vertébral, pouvant s'étendre au massif articulaire postérieur ou s'associer à un pincement discal et à des remaniements du corps vertébral adjacent en cas de spondylodiscite (figure 10.1) ;
- les ostéites périphériques se présentent comme des lésions ostéolytiques d'aspect nécrotique, parfois associées à une réaction périostée qui peut donner à l'os un aspect soufflé ;
- l'arthrite peut être très destructrice : aspect dit « en trognon de pomme » à l'épaule.

**Fig. 10.1. Spondylodiscite tuberculeuse T8-T9. Radiographies de profil du rachis thoracique réalisées à deux mois d'intervalle.**



*A. En T8 : discrète diminution de hauteur de la partie antérieure du corps vertébral dont le bord antérieur et le plateau inférieur sont flous. B. Deux mois plus tard : ostéolyse du tiers antéro-inférieur du corps vertébral de T8 et pincement de l'espace intervertébral.*

### **III.3.2 Scintigraphie au technétium**

Il existe presque constamment une hyperfixation de la lésion.

### **III.3.3 Tomodensitométrie**

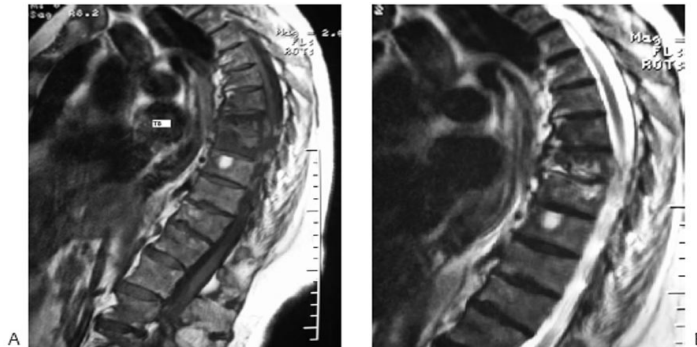
La tomodensitométrie confirme précocement les lésions osseuses et permet surtout de mettre en évidence une extension du foyer infectieux dans les parties molles, ou un abcès froid.

### **III.3.4 IRM**

L'IRM fournit les renseignements les plus précoces. Ces images n'ont cependant aucun caractère spécifique de l'origine tuberculeuse de la lésion. L'IRM permet également de faire un bilan de l'extension de l'infection aux parties molles, notamment de préciser au mieux

les rapports du foyer infectieux avec les structures neurologiques dans les atteintes vertébrales (figure 10.2).

**Fig. 10.2. Spondylodiscite tuberculeuse T8-T9 (même patient que la figure 10.1, B). IRM du rachis en coupes sagittales.**



*A. En séquence T1 : ostéolyse du corps vertébral de T8 (cf. fig. 10.1, B) avec hyposignal hétérogène des corps vertébraux de T8 et T9. B. En séquence T2 : hypersignal des corps vertébraux et du disque T8-T9 ; extension du processus inflammatoire en arrière des corps vertébraux dans l'espace épidual.*

#### **IV COMMENT FAIRE LE DIAGNOSTIC ?**

---

La preuve bactériologique est la seule preuve formelle de l'infection tuberculeuse. Dans les arthrites, la simple culture du liquide articulaire est souvent insuffisante et l'isolement du germe nécessite la réalisation d'une biopsie synoviale (qui a, en outre, l'avantage de permettre un examen histologique).

Dans les spondylodiscites et les ostéites, c'est la biopsie osseuse, ou la ponction d'un abcès froid qui permettent l'isolement du germe.

Quel que soit le type de prélèvement, la culture du bacille tuberculeux est longue (de 3 à 8 semaines). L'examen histologique d'un fragment de biopsie synoviale ou osseuse est alors essentiel au diagnostic, permettant d'éliminer une étiologie tumorale dans les formes osseuses et orientant vers l'étiologie tuberculeuse en révélant la présence de granulomes épithélioïdes et géantocellulaires, associés parfois à une nécrose caséuse.

La preuve de l'infection tuberculeuse peut être également apportée de façon indirecte par la recherche du bacille de Koch (BK) sur d'autres prélèvements : expectoration matinale, tubages gastriques, Examen Cyto-Bactériologique des Urines, etc.

La radiographie pulmonaire peut également fournir des éléments d'orientation, en montrant des séquelles de tuberculose pulmonaire ou pleurale, voire une miliaire tuberculeuse.

L'intérêt de l'intradermoréaction (IDR) à la tuberculine est très contesté. Elle a cependant une certaine utilité quand elle montre une réaction phlycténulaire, en apportant la preuve d'un contact récent avec le BK. L'IDR demeure cependant négative dans 5 à 10 % des cas de tuberculose ostéoarticulaire.

## V PRONOSTIC ET SURVEILLANCE

---

Le pronostic dépend très largement du stade auquel le diagnostic est effectué et du terrain sur lequel survient l'infection (recherche d'une immunodépression associée).

Les résistances aux antituberculeux sont exceptionnelles en France ; elles posent de difficiles problèmes thérapeutiques dans d'autres pays (Asie).

En cas de prélèvements respiratoires positifs, un dépistage doit systématiquement être effectué dans l'entourage du patient, comprenant une IDR et une radiographie pulmonaire.

## VI TRAITEMENT

---

Il repose sur une antibiothérapie antituberculeuse prolongée. Le schéma thérapeutique comporte le plus souvent l'association de quatre antituberculeux (rifampicine, isoniazide, pyrazinamide et éthambutol) pendant les deux premiers mois du traitement, délai nécessaire à l'obtention de l'antibiogramme lorsqu'un germe est mis en évidence ; puis l'association rifampicine-isoniazide est poursuivie seule, jusqu'à un total de 6 mois. L'observance du traitement par le patient doit être surveillée par une consultation mensuelle.

L'immobilisation d'un foyer rachidien par un corset (ou d'une articulation périphérique par un plâtre fenêtré) permet d'éviter que les déformations ne s'accroissent pendant les premiers mois de traitement.

Le drainage chirurgical d'un abcès froid est rarement nécessaire (compression neurologique).

La tuberculose est une maladie à déclaration obligatoire.