



PETRECTOMIE SUBTOTALE

Tashneem Harris, Thomas Linder

Traduction Marion Montava & Jean-Pierre Lavielle

La pétrectomie subtotale réalise classiquement l'exérèse du conduit auditif externe, de toute l'oreille moyenne et de l'oreille interne. Elle comprend l'exentération de toutes les travées cellulaires du rocher, travées rétro-sigmoïde, rétrofaciale, antral, rétro-labyrinthique, supra-labyrinthique, infra-labyrinthique, supratubaire et pericarotidienne. Seules les cellules antéromédiales de l'apex pétreux autour de l'artère carotide interne sont conservées. La capsule otique peut être conservée ou détruite selon l'indication et l'étendue des lésions (pétrectomie subtotale avec ou sans exérèse de l'oreille interne). *Stricto sensu*, le terme de pétrectomie subtotale comprend l'ablation de l'oreille interne et du nerf facial et il ne doit subsister que l'apex pétreux avec l'artère carotide interne. L'exérèse limitée à l'oreille externe et moyenne réalise une pétrectomie externe. Le méat auditif externe est suturé en doigt de gant après sa transection et la cavité est oblitérée par de la graisse sous-cutanée abdominale et/ou un lambeau de muscle temporal. L'exérèse complète des lésions est fondamentale avant l'oblitération de la cavité.

Indications

- Otite chronique sans possibilité de reconstruction ossiculaire et le souhait d'obtenir une oreille sèche et stable (*Figure 1*)
- Otite chronique avec cophose (*Figure 2*)
- Tumeurs de l'oreille moyenne (*Figure 3*)
- Fistules de liquide céphalo-rachidien, traumatiques, chirurgicales ou spontanées plus rarement

- Cholestéatomes supralabyrinthiques ou infralabyrinthiques.
- Fracture transversale du rocher (*Figure 4*)
- En association avec une voie d'abord otoneurochirurgicale, comme les voies transotiques ou infratemporales
- Implantations d'oreille moyenne ou implantation cochléaire après technique ouverte (*Figure 5*)
- Implantation cochléaire en cas de dysplasie cochléaire congénitale avec un risque élevé d'oreille « geysier ».
- Ostéoradionécrose temporale.

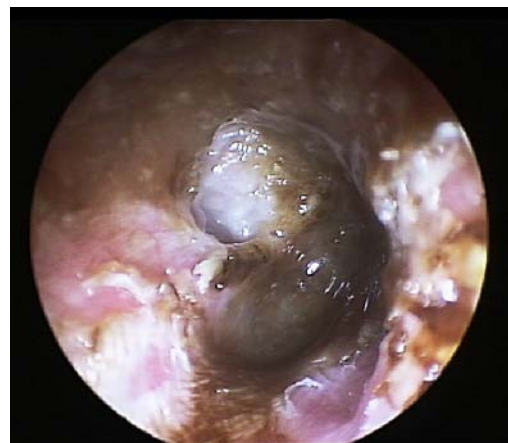

Figure 1: évidement pétromastoiïdien avec otorrhée chronique

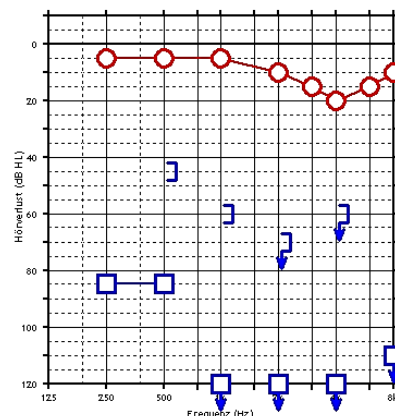


Figure 2: Audiogramme avec cophose unilatérale gauche

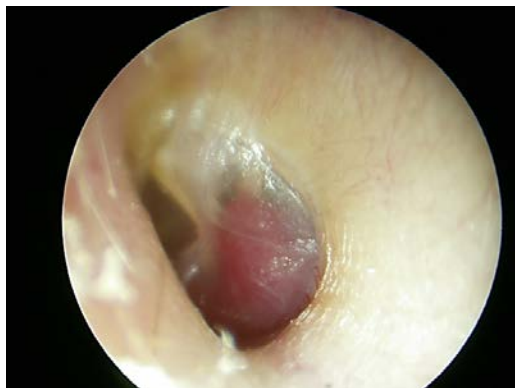

Figure 3: paragangliome tympano-jugulaire de type B

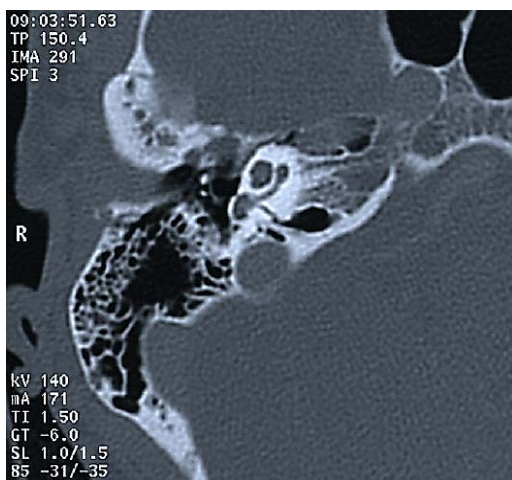

Figure 4: fracture translabyrinthique

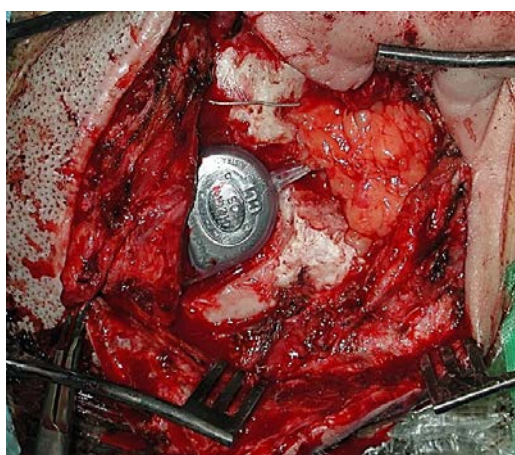


Figure 5: pétrectomie sub-totale et implantation cochléaire simultanée.

Prise en charge préopératoire

Imagerie

- Un scanner haute résolution est indispensable avant une pétrectomie subtotale. Une IRM est nécessaire dans les cas de cholestéatome et de lésions envahissant l'apex pétreux.

- La checklist préopératoire est détaillée dans la fiche *mastoïdectomie et épitympanotomie*.

- En cas de chirurgie antérieure, il est particulièrement important de vérifier les structures anatomiques qui ont pu être exposées pendant la chirurgie précédente comme le sinus sigmoïde, le nerf facial ou la méninge.

Bilan audiométrique

Contrôler l'audiogramme préopératoire pour décider de conserver ou non la superstructure de l'étrier et prévoir la réhabilitation auditive nécessaire.

- En cas de cophose ou d'impossibilité de reconstruction ossiculaire, la superstructure stapédienne pourra être supprimée.

- En cas d'audition utile, la superstructure de l'étrier sera conservée pour une implantation future éventuelle par un implant d'oreille moyenne semi-implantable comme le *Vibrant Soundbridge*.

Antibiothérapie

Un traitement antibiotique pourra être décidé, soit en antibioprofylaxie seule, soit avec une antibiothérapie curative postopératoire, par de l'amoxicilline-acide clavulanique.

Champ opératoire

Les cheveux seront tondu sur 3 cm au-dessus et en arrière de la ligne d'implantation.

Les régions abdominales et sus-pubiennes seront préparées pour le prélèvement de graisse sous-cutanée.

Position opératoire

Le patient est installé en décubitus dorsal, la tête tournée à l'opposé du chirurgien. (Figure 6)

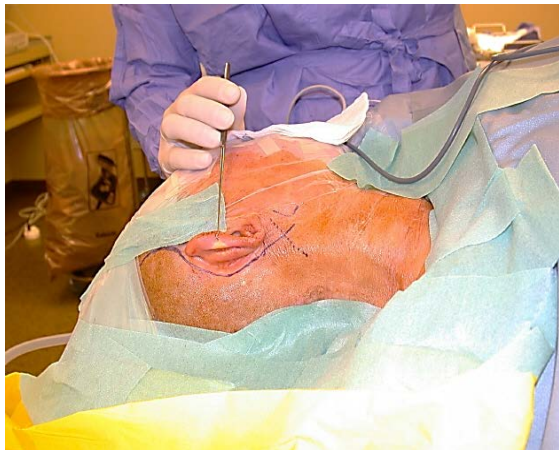


Figure 6: position opératoire

Monitoring du nerf facial

Il est indispensable ou du moins fortement recommandé selon la pathologie en cause. Il contre-indique l'action de curares ou de myorelaxants de durée d'action longue.

Temps chirurgicaux

Incision cutanée

Une incision rétro-auriculaire en « S » est faite de la région temporale à 1 cm en dessous de l'apex mastoïdien (Figure 7).

La partie supérieure de cette incision, au-dessus de la *linea temporalis*, ne sera pratiquée qu'en fin d'intervention en cas de nécessité de prélever un lambeau de muscle temporal

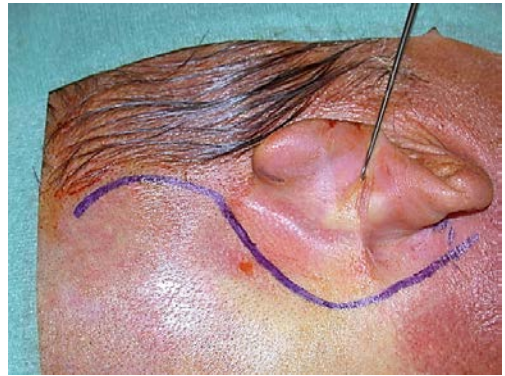


Figure 7: Incision en « S » rétroauriculaire

Lambeau périosté mastoïdien

- Ce lambeau est utilisé en plan profond dans la fermeture du méat auditif externe et sera laissé pédiculé sur le méat cartilagineux.
- La peau rétroauriculaire sera disséquée vers l'avant dans un plan superficiel par rapport au *fascia temporalis* et au plan musculaire. (Figure 8)
- La largeur de ce lambeau périosté à charnière antérieure doit être de 2 cm. Il doit être assez long pour permettre la fermeture étanche du méat auditif externe, surtout en cas de chirurgie précédente par technique ouverte qui donne un lambeau périosté de qualité médiocre.

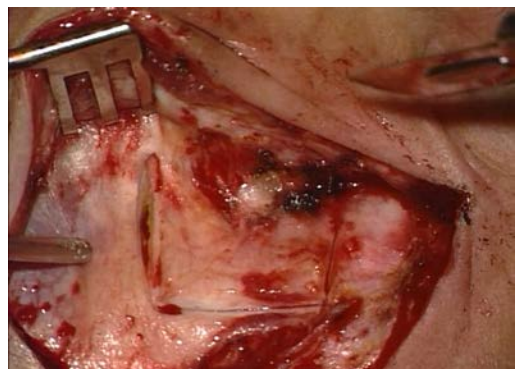

Figure 8: Lambeau périosté mastoïdien

Occlusion du méat auditif externe

Transsection du méat auditif

Le lambeau périosté est disséqué jusqu'à la jonction ostéo-cartilagineuse du méat.

- Une incision de la peau postérieure du méat est pratiquée de 6 à 12 heures (*Figure 9*)

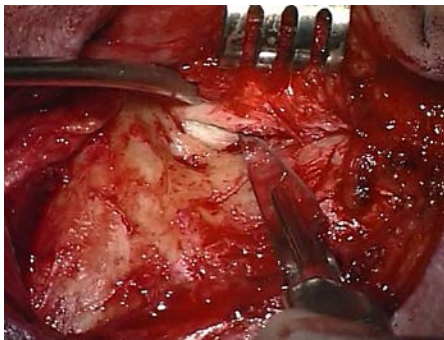


Figure 9: Incision de la peau postérieure du méat auditif externe

Un clamp courbe permet de repérer le cartilage tragal à la face antérieure du méat, puis de disséquer le plan entre le cartilage tragal et la parotide en avant.

En maintenant ce clamp en place, on incise la peau antérieure du conduit avec une lame courbe n° 15, sur le clamp, pour éviter toute blessure du nerf facial extra-crânien. (*Figure 10*)

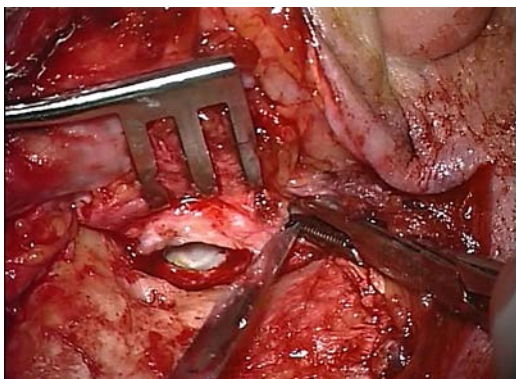


Figure 10: transection du méat auditif externe sur clamp de sécurité

Eversion du méat auditif

- Sous microscope ou loupe binoculaire, la peau du méat cartilagineux est disséquée sur 1 cm vers la conque avec des ciseaux à iridectomie courbes (*Figure 11*).

La courbure des ciseaux sera dirigée vers le cartilage pour éviter de déchirer le lambeau cutané

Trouver un plan de dissection créant un lambeau de bonne qualité est souvent difficile, surtout en cas d'antécédent de technique ouverte avec une large méatoplastie.

Deux points éversants au vicryl 3/0 résorbable seront placés à 6 et 12 heures, en débutant par la face interne du méat. (*Figures 12, 13*)

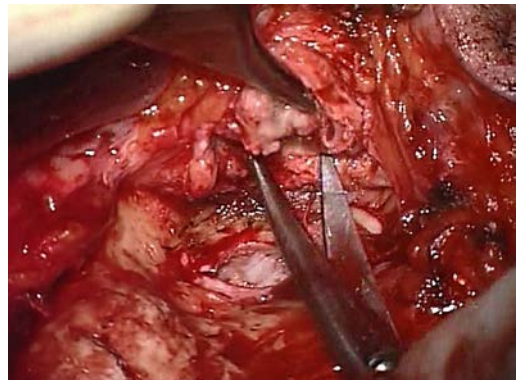


Figure 11: dissection de la peau du méat auditif externe

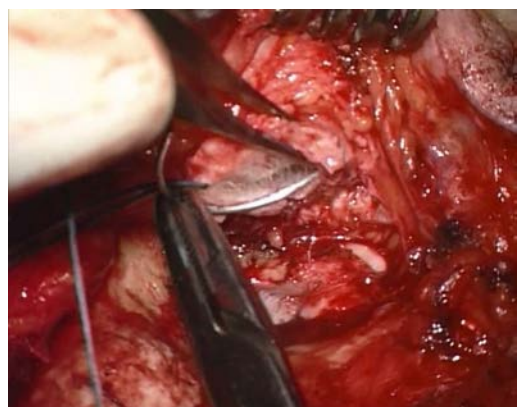

Figure 12: mise en place des points éversants

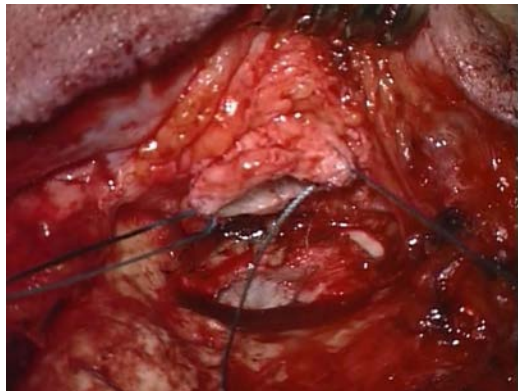

Figure 13: mise en place des points de traction

Deux pinces fines hémostatiques sont introduites dans le méat auditif de dehors en dedans pour saisir les deux points de Vicryl et éverser la peau du méat en ramenant les fils à l'extérieur.

(Figure 14)

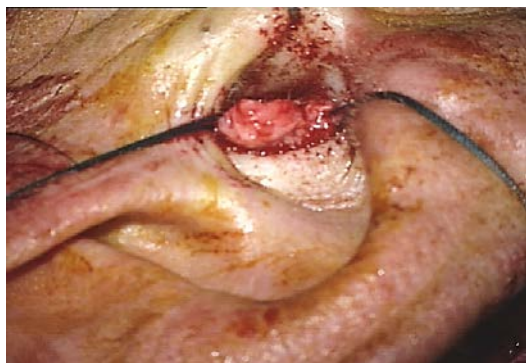

Figure 14: eversion de la peau du méat auditif externe

- Le tragus est récliné par un crochet de Gillis et la suture cutanée est faite par 3 points de vicryl 4/0 pour occlure le méat auditif (*Figures 15, 16*).

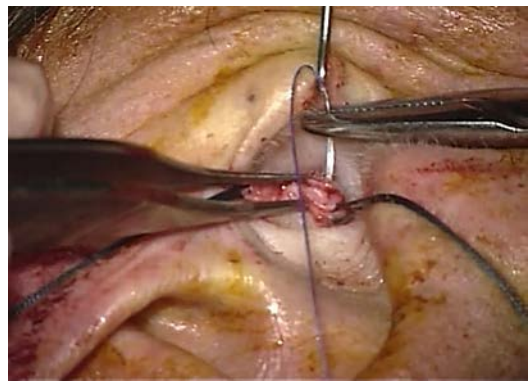


Figure 15: suture éversée du méat auditif externe (1)

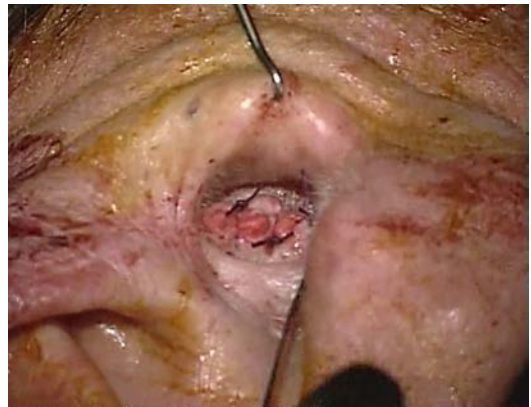

Figure 16: suture éversée du méat auditif externe (2)

Le lambeau périosté va doubler la suture du méat à sa face profonde. Il sera suturé au méat cartilagineux au vicryl 3/0 (*Figure 17*).

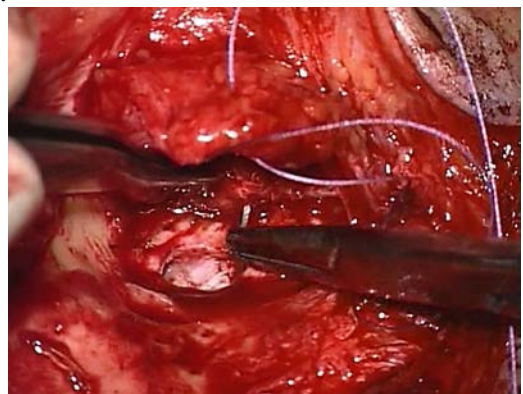


Figure 17: suture interne par le lambeau périosté

Exérèse de la peau du méat auditif externe latéral

- La peau du méat est décollée à la rugine et au décolleur courbe et sectionnée aux ciseaux à iridectomie courbes (*Figure 18*).

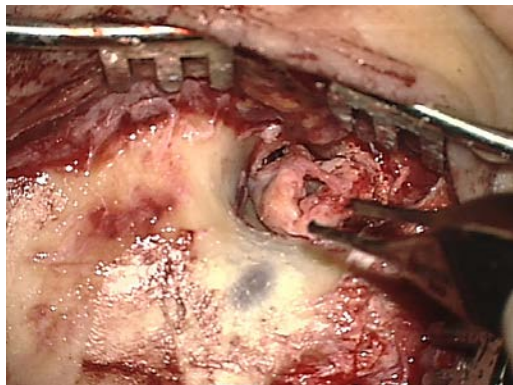


Figure 18: exérèse de la peau du méat auditif externe

Exérèse de la peau méat auditif externe médial

Le décolleur lenticulaire de Plester permet de disséquer les restes cutanés jusqu'à l'annulus.

La dissection de l'annulus débute au tiers inférieur du sulcus postérieur, à la pointe et à la microrugine et permet l'abord de l'oreille moyenne. La *corda tympani*, la branche descendante de l'enclume et l'articulation incudostapédienne sont visibles.

- La *corda tympani* est sectionnée aux microciseaux et l'enclume est séparée de l'étrier au microcrochet puis supprimée.

Le col du marteau est sectionné aux ciseaux de Deiters (ciseaux guillotine) et le tendon du *tensor tympani* aux microciseaux.

- L'ensemble du tympan et du manche du marteau est ensuite détaché du sulcus et réséqué.

Evidement pétro-mastoidien

L'exérèse totale des cavités pétro-mastoidiennes comme dans une tympanoplastie en technique ouverte sera étendue aux cellules péri-tympaniques et péri-carotidiennes.

- Toutes les cellules doivent être supprimées avec leur muqueuse pour ne pas créer de mucocèle postopératoires tardives.
- Le fraisage osseux doit conserver une lame osseuse sur les méninges et le sinus sigmoïde, sans les exposer totalement.
- L'exentération doit être complète; celle des cellules de l'apex mastoïdien peut nécessiter la libération des insertions du muscle sterno-cleïdo-mastoïdien pour une exposition suffisante.
- La dissection des tissus mous doit être ferme, directement sur le plan osseux, au moyen d'une micro-rugine ou d'un dissecteur de Rosen. Un écarteur ou un fil de traction sur le muscle temporal sont parfois nécessaires pour exposer la corticale temporale.
- La mastoïdectomie et l'épi-tympanotomie ont été décrites dans la fiche *mastoïdectomie et épi-tympanotomie*.

Après cette étape, la mastoïdectomie est complétée pour réaliser la pétrectomie subtotale :

- L'ablation de la superstructure de l'étrier est réalisée aux microciseaux. La tête du marteau est supprimée.
- L'abaissement du mur du nerf facial et l'ablation du mur de la logette permettent la suppression du méat auditif externe et de la tête du marteau.

- Le tympanal et la paroi inférieure du méat auditif externe sont supprimés jusqu'au niveau de l'hypotympanum. La position du bulbe jugulaire a été vérifiée sur le scanner préopératoire pour éviter sa dénudation ou sa blessure pendant ce fraisage.
- L'évidement inférieur réalisé doit être régulier, de la gouttière du muscle digastrique dans l'apex mastoïdien jusqu'à l'hypotympanum antérieur.
- Le fraisage supprime ensuite les cellules antéromédiales péri-carotidiennes. L'artère carotide interne est reconnaissable à sa couleur blanchâtre et son réseau vasculaire. Les déhiscences du canal carotidien ne sont pas rares au niveau de la portion osseuse du tube auditif.
- La régularisation des berges de toute la cavité permet de s'assurer de l'ablation de toute la muqueuse de l'oreille moyenne, d'éviter les espaces morts et de diminuer le volume du comblement en fin d'intervention.
- Au total, la cavité de pétrectomie subtotale comporte la suppression complète des cellules rétrofaciales, rétrosigmoïdes, rétrolabyrinthiques, supralabyrinthiques, infra-labyrinthiques et supratubaires. *La figure 19* montre la cavité réalisée.

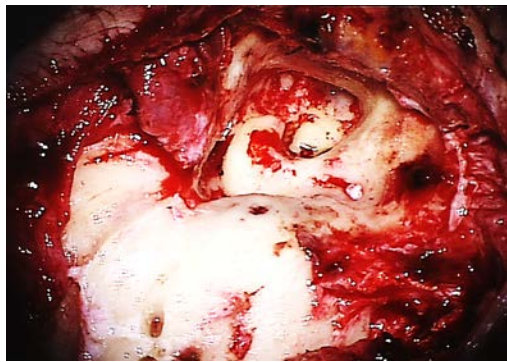


Figure 19: cavité d'évidement petro-mastoïdien après la mise à plat de toutes les cellules mastoïdiennes et de l'oreille moyenne (oreille droite).

Détails techniques

- Le fraisage de la zone suslabyrinthique utilise une fraise diamantée, en rotation antihoraire dans une oreille droite pour minimiser le risque d'atteinte du nerf facial.
- L'utilisation de micro-cotons peut être utile pendant la dissection de la muqueuse par la microrugine en cas d'adhérence à l'os de la cavité.

Oblitération du tube auditif

- L'artère carotide interne croise la paroi médiale du tube auditif avec une direction antéro-supérieure (attention aux déhiscences de son canal !).
- Le fraisage de la portion osseuse du tube auditif avec une fraise diamantée de 2 mm permet la suppression de la muqueuse pratiquement jusqu'à l'isthme. La muqueuse restante est coagulée à la pince bipolaire.
- Le tube auditif est comblé par de la cire, puis de la poudre d'os (*figure 20*) et poussées en avant par un cotoïde et une microrugine toujours dirigée latéralement à l'opposé de l'artère carotide interne (*figure 21*).

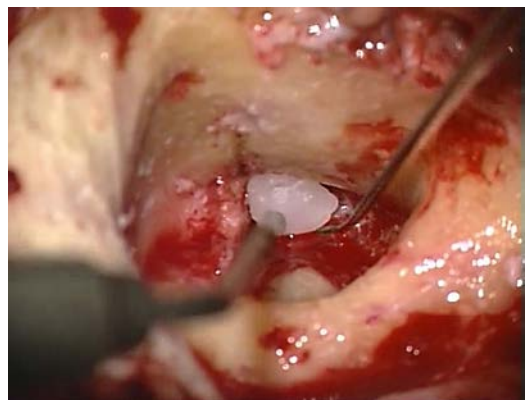


Figure 20: tube auditif comblé par de la cire

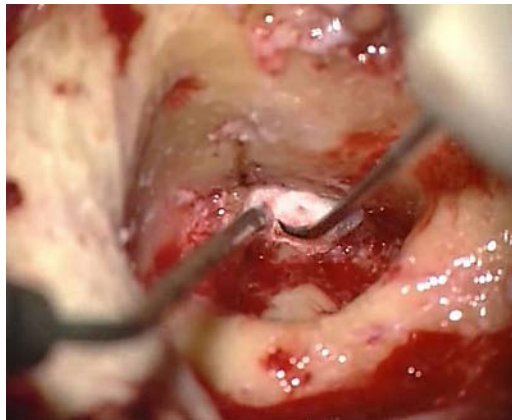


Figure 21: direction de la microrugine, dirigée latéralement à l'opposé de l'artère carotide interne.

Un fragment musculaire est placé en renforcement du comblement du tube auditif, après la poudre d'os et la cire, collé par de la colle biologique.

Détails techniques

- Le muscle tenseur tympani peut être disséqué après fraisage de la face latérale de son canal osseux et basculé vers l'avant dans le protympanum et l'ostium tubaire.
- Ce lambeau musculaire sera bloqué par un deuxième fragment de cire pour améliorer l'étanchéité du tube auditif.

Oblitération de la cavité de pétrectomie

- La cavité sera comblée par un fragment de graisse sous-cutanée abdominale. Le site du prélèvement pourra être péri-ombilical ou le quadrant abdominal latéro-inferieur (Figure 22).
- La qualité de l'hémostase du site donneur est primordial car un hématome à ce niveau est la complication la plus fréquente des pétrectomies subtotaales.
- Un drain aspiratif est placé dans la cavité sous-cutanée pour 24 à 48 heures.
- La fermeture est faite en deux plans, avec un vicryl 3/0 résorbable pour le

plan sous-cutané et un monofil non résorbable pour le plan cutané.

- En cas de risque de mauvaise cicatrisation temporelle (ostéo-radionécrose, infection chronique), un lambeau local vascularisé de muscle temporal semble préférable à la graisse pour combler la cavité.

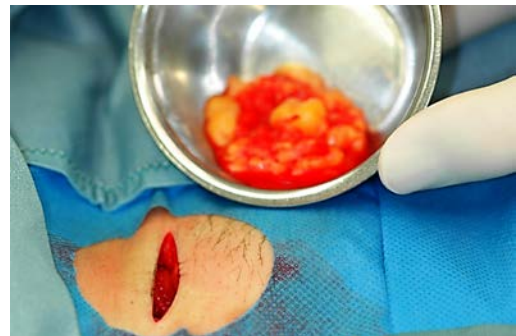

Figure 22: prélèvement de graisse abdominale

Transposition du muscle temporal

- L'incision cutanée est étendue en haut et en avant pour exposer le muscle temporal, au dessus de la linea temporalis.
- Le décollement s'effectue sur le fascia temporalis. Un écarteur de Farabeuf ou deux crochets de Gillis permettent d'exposer les 2/3 postérieurs du muscle temporal. Le lambeau est sectionné au bistouri monopolaire.
- Si la mobilisation du lambeau musculaire est difficile vers le bas, une contre-incision en V à sa base permet de le descendre jusqu'au bas de la cavité à combler.
- Ce lambeau est suturé aux insertions du muscle sterno-cleïdo-mastoïdien et aux tissus mous de la suture occipitale (Figure 23).

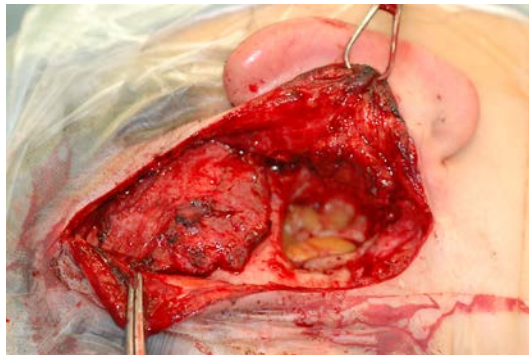


Figure 23: Le lambeau temporal et la graisse abdominale dans la cavité pétro-mastoiïdienne.

- La graisse abdominale va inévitablement s'atrophier avec le temps et il est nécessaire de surcorriger le comblement en rajoutant des fragments de graisse derrière le muscle suturé pendant la fermeture (Figure 24).

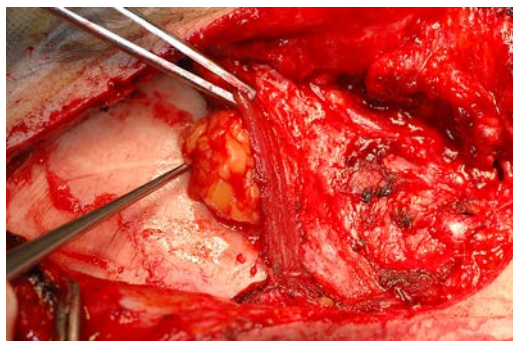


Figure 24: sur-comblement par la graisse abdominale en fin de fermeture du lambeau musculaire

Fermeture de la voie d'abord

- Un drain sous-cutané peut être placé au niveau temporal en cas d'hémostase difficile pour 24 ou 48 heures, en restant à distance de la graisse de comblement.
- Il vaut mieux éviter la mise en place d'un drain aspiratif en cas de fistule de LCR constatée pendant l'intervention.

- La fermeture musculaire et sous-cutanée s'effectue avec un vicryl 2/0 et 3/0 respectivement.
- La peau est suturée au nylon 3/0 ou fermée aux agrafes.
- Un pansement compressif est mis en place pour 48h.

Soins post-opératoires

- Une antibiothérapie est généralement prescrite pour 7 à 10 jours (amoxicilline-acide clavulanique).
- Les drains seront ôtés dès que le drainage est inférieur à 10 ml/24h, au maximum à 24 heure en cas de fistule de LCR constatée pendant l'intervention.
- Les fils cutanés seront ôtés entre le 10^{ème} et le 15^{ème} jour.

Suivi à long terme

Imagerie

- En cas d'intervention pour otite chronique ou une pathologie non cholestéatomateuse, un scanner est prescrit un an puis 3 ans après l'intervention.
- En cas d'intervention pour cholestéatome lésion tumorale, une IRM est prescrite à un an, puis 2 ans et 5 ans après l'intervention, avec des séquences en diffusion, et avec gadolinium précoce et retardée.

Réhabilitation auditive

- L'indication dépend de l'audition résiduelle et l'audition controlatérale. Différentes options sont possibles: BAHA ou Bonebridge en cas de bonne audition homo- ou controlatérale, Vibrant Sounbridge en cas de bonne réserve cochléaire, voire implant

cochléaire en cas de surdité bilatérale non-appareillable....

References

1. Fisch U, Mattox D, eds. Microsurgery of the Skull Base. Stuttgart, Germany: Georg Thieme Verlag, 1988.
2. Linder T, Schlegel C, DeMin N, van der Westhuizen S. Active Middle Ear Implants in Patients Undergoing Subtotal Petrosectomy: New Application for the Vibrant Soundbridge Device and Its Implication for Lateral Cranium Base Surgery. *Otol Neurotol*. 2008;30:41-7

Acknowledgements

This guide is based on the text by Professor Fisch (Microsurgery of the Skull Base) and personal experience of Professor Linder, as well as course materials for the lateral skull base course conducted annually by Professors Fisch and Linder at the Department of Anatomy, University of Zurich, Switzerland.

Author

Tashneem Harris MBChB, FCORL,
MMed (Otol), *Fisch Instrument
Microsurgical Fellow*
ENT Specialist
Division of Otolaryngology
University of Cape Town
Cape Town, South Africa
harristasneem@yahoo.com

Senior Author

Thomas Linder, M.D.
Professor, Chairman and Head of
Department of Otorhinolaryngology,

Head, Neck and Facial Plastic Surgery
Lucerne Canton Hospital, Switzerland
thomas.linder@ksl.ch

Traduction

Marion MONTAVA, M.D., Ph.D.
Service ORL et CCF, hôpital de la
Conception, Assistance Publique de
Marseille
Laboratoire de Biomécanique Appliquée,
Aix-Marseille Université,
Marseille, France
marion.montava@ap-hm.fr

Professeur Jean-Pierre LAVIEILLE
M.D., Ph.D.
Chef de service d'ORL et CCF, hôpital de
la Conception, Assistance Publique de
Marseille
Laboratoire de Biomécanique Appliquée,
Aix-Marseille Université
Marseille, France
jean-pierre.lavieille@ap-hm.fr

Editor

Johan Fagan MBChB, FCORL, MMed
Professor and Chairman
Division of Otolaryngology
University of Cape Town
Cape Town
South Africa
johannes.fagan@uct.ac.za

**THE OPEN ACCESS ATLAS OF
OTOLARYNGOLOGY, HEAD &
NECK OPERATIVE SURGERY**
www.entdev.uct.ac.za



The Open Access Atlas of Otolaryngology, Head & Neck Operative Surgery by [Johan Fagan \(Editor\)](mailto:johannes.fagan@uct.ac.za) johannes.fagan@uct.ac.za is licensed under a [Creative](https://creativecommons.org/licenses/by-nc/4.0/)

[Commons Attribution - Non-Commercial 3.0 Unported License](#)